

journal für

# ästhetische chirurgie

Elektronischer Sonderdruck für

M. Sandhofer

Ein Service von Springer Medizin

J Ästhet Chir 2010 · 3:196–204 · DOI 10.1007/s12631-010-0088-x

© Springer-Verlag 2010

zur nichtkommerziellen Nutzung auf der  
privaten Homepage und Institutssite des Autors

M. Sandhofer · P. Schauer · G. Blugerman · D. Schavelzon · M.D. Paul

## Sicherheits- und Machbarkeitsstudie einer neuen radiofrequenzassistierten Fettabsaugungstechnik

## Sicherheits- und Machbarkeitsstudie einer neuen radiofrequenzassistierten Fettabsaugungstechnik

Die Liposuktion ist derzeit die meist angewandte Technik zur Entfernung überschüssiger und dysmorpher Fettdepots. Aufgrund ihrer derzeitigen Sicherheit und der relativ leichten Durchführbarkeit wird sie weltweit eingesetzt. Im Lauf der Jahre wurden durch verschiedene Innovationen verbesserte Ergebnisse erzielt. Anfänglich gab es lediglich die trockene Fettabsaugungstechnik [2] mit all ihren Komplikationen, welche durch die Einführung der Tumescenz-Fettabsaugung abgelöst wurde, die deutlich weniger Komplikationen zur Folge hatte und bessere ästhetische Ergebnisse erzielte. Neuere Methoden wie der Gebrauch von Vibrationskanülen [5] oder die ultraschallassistierte Fettabsaugung [6, 7, 8] haben zwar Verbesserungen in der Prozedur gebracht, zeigten jedoch keine wesentlichen Ergebnisse in der Straffung der Haut.

Auch durch die laserassistierte Fettabsaugung wurden gelegentlich gute Straf-

fungsergebnisse [10, 11, 18, 19] erzielt. Diese Methode ist jedoch sehr zeitaufwendig und eine präzise Anwendung hinsichtlich Wärmeentwicklung und Bindegewebspezifität ist nicht möglich.

In letzter Zeit haben nicht-invasive Radiofrequenztechniken Hautstraffungsergebnisse im Rahmen der wärmeinduzierten Hautbehandlung gezeigt [11, 12]. Die Anwendung von außen erbrachte jedoch nur moderate Straffungsergebnisse. Das Body-Tite™-System (Invasix Ltd.) ist bis dato die einzige bipolare Anwendung, die genug Radiofrequenzenergie während der Fettabsaugung erzeugt, um kontrollierte Energie von innen an die Haut und das subdermale Bindegewebe abzugeben und zwar in präziser Tiefe, wobei sowohl eine Lipolyse als auch eine Gefäßkoagulation stattfindet und zugleich auch eine Straffung der Haut erzielt wird.

Die Pilotstudie diente dem Zweck, die Anwendungsmöglichkeit und Sicherheit

dieser radiofrequenzassistierten Fettabsaugungstechnik zu prüfen.

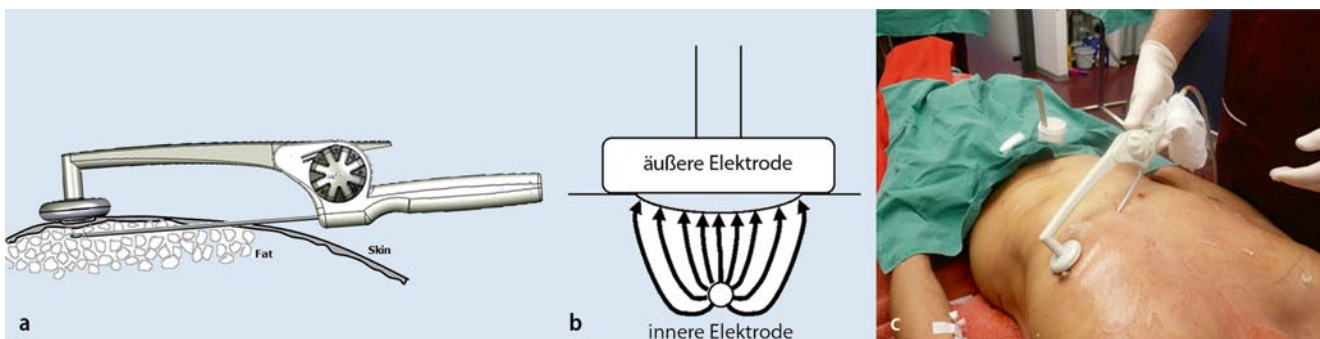
### Methode

#### Studienentwurf

Zwischen Juli 2008 und Juni 2009 wurden insgesamt 51 Patienten der radiofrequenzassistierten Liposuktion („radio frequency assisted liposuction“, RFAL™) unterzogen. Diese Eingriffe erfolgten tageschirurgisch in der Praxis in Linz, Österreich, und in der privaten B&S Klinik, Buenos Aires, Argentinien. Den Operationen lagen einheitliche Richtlinien (Protokolle) zugrunde.

Alle Patienten stimmten dem Eingriff schriftlich zu. Die allgemeinen Eingriffsvoraussetzung waren:

- eine schriftliche Einwilligungserklärung der Patienten,



**Abb. 1** ▲ a Handstück; äußere und innere Elektrode. b Schematische Darstellung des Fließens der Radiofrequenz von der inneren zur äußeren Elektrode. c Handhabung des Handstücks

- Männer und Frauen durften nicht jünger als 18 Jahre alt sein,
- es musste eine eindeutige Lipodysmorphie, gepaart mit Schlaffheit an typischen Regionen,
- und Zellulite, besonders ausgeprägt posterolateral in der Oberschenkelregion vorhanden sein.

Kontraindikationen waren:

- das Vorhandensein eines Schrittmachers,
- eine signifikante Systemerkrankung,
- eine Schwangerschaft,
- ein vorangegangener chirurgischer Eingriff an den betroffenen Arealen,
- Erkrankungen des Darms (Morbus Crohn, Colitis ulcerosa bzw. Hernien),
- eine akute Zervizitis,
- das Vorhandensein einer körperdysmorphen Störung („body dysmorphic disorder“) bzw.
- eine Thromboseanamnese.

Registriert wurden Alter, Aspirat pro Patient, Operationszeit sowie Anzahl und Art der Komplikationen.

Im Rahmen unserer Studie wurden alle unsere Patienten vom behandelnden Chirurgen klinisch nach sechs und zwölf Wochen untersucht, die Ergebnisse evaluiert und dokumentiert.

## Technik


Radiofrequenz ist eine elektrische Energie, die in Form einer hochfrequenten elektrischen Spannung ins Bindegewebe eingebracht wird, um einen thermischen Effekt zu erzielen. Die radiofrequenzassistierte Fettabsaugung löst einerseits Fett auf, wobei kleine Tunnel im Fettgewebe erzeugt werden. Andererseits erzeugt die Radiofrequenz eine Kontraktion der Kollagenfasern und somit subdermales Remodeling und Neokollagenesis [12, 15]. Zu bemerken ist, dass Kollagen den Strom gut leitet, wohingegen Fett ein relativ schlechter Leiter ist.

## System

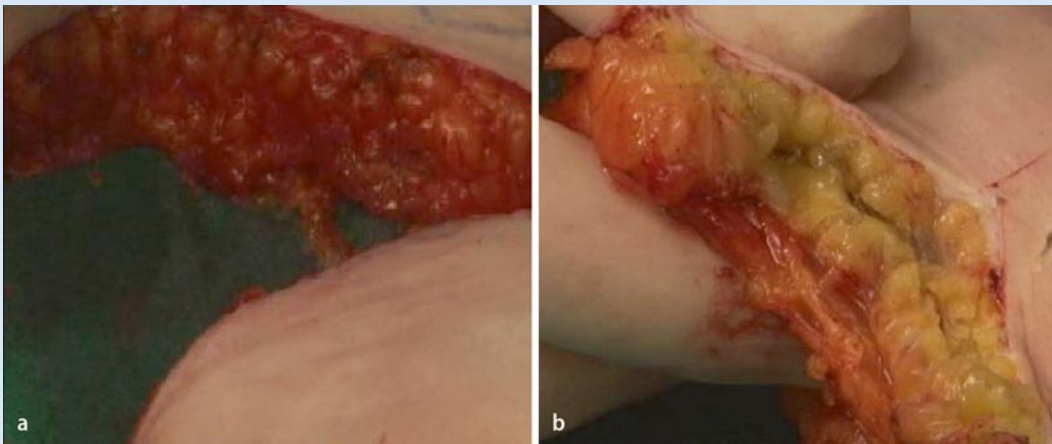
Das Body-Tite™-System besteht aus einem bipolaren Radiofrequenzhandgriff und einem Computersystem. Das Hand-

# Hier steht eine Anzeige.

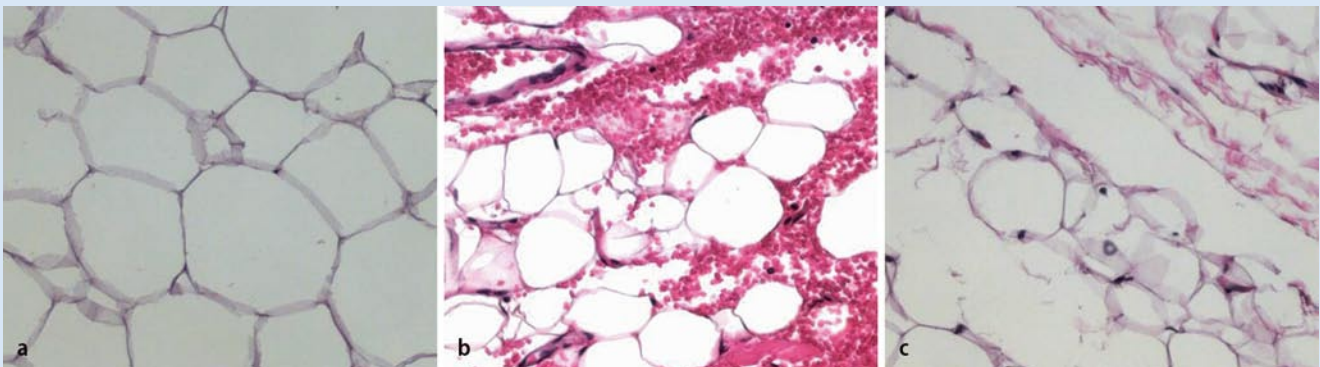




**Abb. 2** ◀ Experimenteller Gebrauch der RFAL™-Infrarotkamera



**Abb. 3** ◀ Mikroskopisch subdermales Probestück vor (a) und nach RFAL™ (b). Beachten Sie die fehlende Blutung nach RFAL™ aufgrund der Blutgefäßkoagulation



**Abb. 4** ▲ Mikroskopisch subdermales Fettgewebe. Unbehandeltes Fettgewebe (a), nach „power-assisted liposuction“ (b) und nach RFAL™ (c). Nach RFAL™ zeigen sich Kanäle im Fettgewebe, welche von rupturierten Fettzellen umgeben sind

stück hat eine innere und äußere Elektrode (▣ **Abb. 1a**). Die innere Elektrode ist fast zur Gänze mit Teflon überzogen, mit Ausnahme der kleinen Spitze der Elektrode, an der die Energie freigesetzt wird. Die externe, staubsaugerartige Elektrode schließt die Radiofrequenzenergieschleife, wobei sie die Energie durch die Haut aufnimmt. In ihr ist ein Temperatursensor eingebaut, der die Hauttemperatur misst

(▣ **Abb. 1b**). Die Energiemenge, die in das Fett freigesetzt wird, wird in Watt (W) angegeben, das Limit der Hauttemperatur in Grad Celsius (°C) und die Ober- und Untergrenzen der Impedance, die vom Chirurgen ausgewählt werden, werden in einen sehr benutzerfreundlichen LCD-Screen eingegeben.

Alle diese Parameter werden in einem geschlossenen Schleifensystem über-

prüft, um eben eine exzessive Überhitzung von Fett und Haut zu vermeiden. Aus diesem Grund ermöglicht der Apparat eine schnelle und präzise Kontrolle der abgegebenen Radiofrequenzenergie, der Behandlungstiefe und der Hauttemperatur. Durch den raschen thermischen Effekt kommt es zu einer signifikanten Blutgefäß-, aber auch Fettkoagulation (▣ **Abb. 2**), während man gleichzei-

tig sehr präzise Temperatur- und Energieparameter überwachen kann. Dies führt schließlich zu einer uniformen Erhitzung der Haut und der subkutanen Kompartimente (Abb. 3, 4) und zu einem lediglich geringfügigen Gewebeschaden.

## Chirurgisches Vorgehen

Vor dem Eingriff wurden die Patienten in stehender Position angezeichnet.

Technologisch wählte man in der Anfangsphase eher eine vorsichtige Vorgehensweise. Es wurden kaum höhere Energieeinheiten als 40 W verwendet und die Haut nicht auf mehr als 40°C erhitzt. Auch wurde die Grenze der Impedance zwischen 40 und 600 Ω eingestellt. Da die innere Elektrode mit Teflon überzogen ist, ist keine Schutzmaßnahme in der Eintrittspforte der Haut notwendig, wie dies bei der ultraschallgesteuerten Fettabsaugung der Fall ist. Die Einstichstelle kann daher kleiner als 3 mm sein.

## ► Eine Schutzmaßnahme in der Eintrittspforte der Haut ist nicht notwendig

Um eine sichere und effektive Fettabsaugung zu gewährleisten, benötigt man ein optimales Maß an Tumescenzlokalanästhesie. Dies kann durch rasches Einbringen der „Kleinschen Lösung“ mit einer Infusionspumpe erreicht werden, die Ratio Tumescenz zu Aspirat soll zumindest im Bereich 3:1 liegen. Es wird empfohlen, 20 Minuten abzuwarten, um ein Maximum der Vasokonstriktion zu erreichen und damit den Blutverlust durch die Absaugung zu minimieren.

Die Haut selbst muss außerdem äußerlich mit einem sterilen Kontaktgel versehen werden, damit die Radiofrequenz optimal von innen nach außen penetrieren kann. Die händisch geführte, bipolare Radiofrequenzkanüle ist so zu positionieren, dass die schmale, innere Elektrode zuerst in das tiefe Fett penetriert. Die Schichtdicke selbst wird sowohl mit dem Pinch-Test als auch mittels Duplexsonographie bestimmt. Danach erfolgt die Tiefenbestimmung der internen Elektrode. Nach Platzierung der internen Elektrode in der Tiefe wird durch einen Federmechanismus die äußere, staubsaugerartige Elektrode an

## Zusammenfassung · Abstract

J Ästhet Chir 2010 · 3:196–204 DOI 10.1007/s12631-010-0088-x  
© Springer-Verlag 2010

### M. Sandhofer · P. Schauer · G. Blugerman · D. Schavelzon · M.D. Paul Sicherheits- und Machbarkeitsstudie einer neuen radiofrequenzassistierten Fettabsaugungstechnik

#### Zusammenfassung

Die Machbarkeit, Sicherheit und Effizienz einer neuen Technik zur radiofrequenzassistierten Fettabsaugung in verschiedenen Körperzonen wurde in dieser Studie untersucht. Von Juli 2008 bis Juni 2009 haben sich 51 Patienten einer Behandlung mit dem Body-Tite™-System unterzogen. Das Durchschnittsalter lag bei 38,8+/-12,4%, davon 87% Frauen und 13% Männer. Die ästhetischen Ergebnisse sowie die lokalen und systemischen Komplikationen wurden unmittelbar nach dem Eingriff, nach sechs und nach zwölf Wochen erhoben. Die meisten Patienten (40) wurden an den Hüften und der unteren Bauchregion beidseitig behandelt. Sechsmal wurden Rollenbildungen seitlich am Thorax und an den Flanken, fünfmal männliche „Schwimmreifen“, viermal Oberschenkelninnenseiten und Knie, dreimal Gesäßbacken, zweimal Oberarme und in einem Fall eine männliche Brust behandelt. Die Methode wurde in allen Fällen erfolgreich durchgeführt, das Fettaspirat pro Patient betrug 2404+/-1290 ml, bei einer Operationszeit von 180+/-44 Minuten. Postoperativ konn-

te bei allen Patienten eine deutliche Verbesserung der Körperkontur und der Straffung der Haut festgestellt werden. Es gab keine schwerwiegenden systemischen oder lokalen Komplikationen und eine relative postoperative Schmerzfreiheit (Wert 2 auf der visuellen Analogskala). Gewichts- und Umfangreduktion waren in allen Fällen nach dreimonatiger Nachkontrolle objektivierbar. Die Studie bestätigt, dass mit der radiofrequenzassistierten Fettabsaugung sowohl große Fettvolumen entfernt als auch gleichzeitig eine Straffung des Bindegewebes bzw. von schlaffen und fibrosierten Arealen sicher und effektiv erreicht werden können – bei rascher Wiederherstellung der Integrität. Im Vergleich konnte bei keiner anderen Methode eine derartig gute Lipolyse bzw. Hautstraffung erzielt werden wie mit dem neuen radiofrequenzassistierten Body-Tite™-System.

#### Schlüsselwörter

Radiofrequenzassistierte Liposuktion (RFAL™) · Body Tite™ · Liposkulptur · Radiofrequenz · Hautstraffung

## Safety and feasibility study of a new radiofrequency-assisted liposuction technique

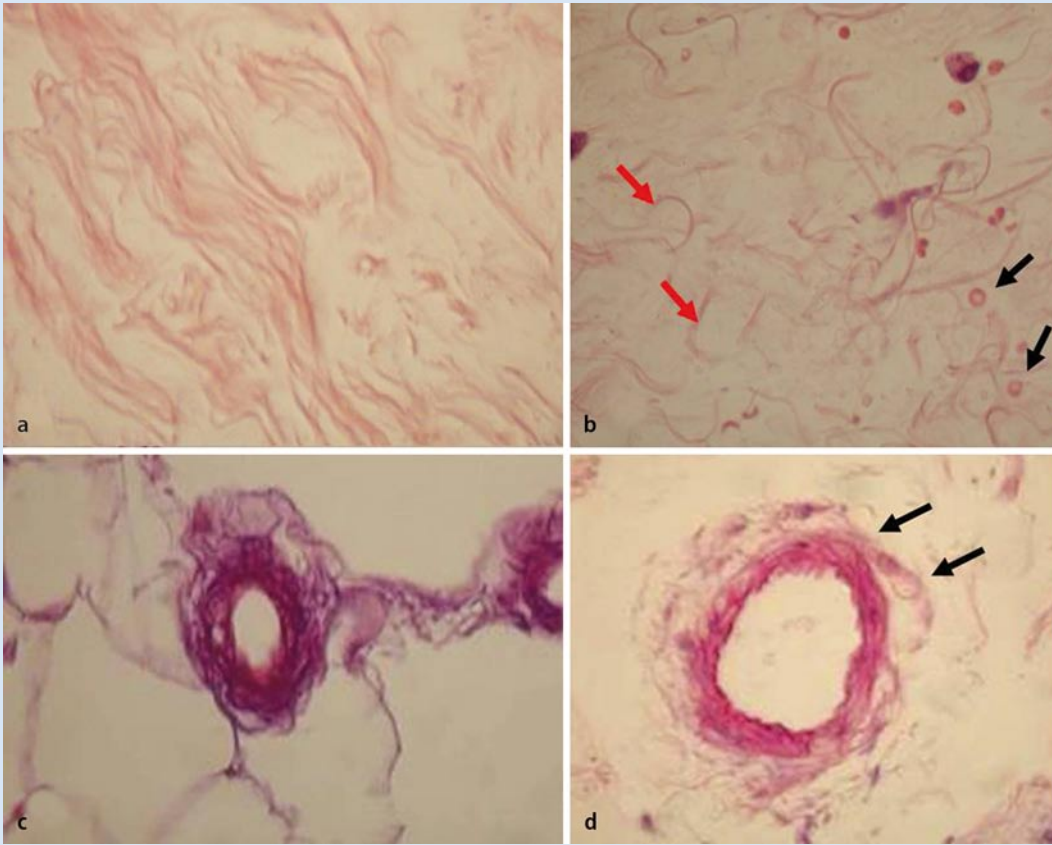
#### Abstract

The present study analysed the feasibility, safety and effectiveness of a new technique of radiofrequency-assisted liposuction in a variety of body areas. Between July 2008 and June 2009 51 patients underwent treatment with the Body-Tite™ system. The average patient age was 38.8+/-12.4% (87% women, 13% men). Aesthetic results as well as local and systemic complications immediately, at 6 and at 12 weeks postsurgery were assessed. The majority of patients (40) underwent bilateral treatment in the hip and lower abdominal areas. Roll formation on the side of the thorax and flanks was treated in six patients, male "love handles" in five, inner upper thigh and knee in four, buttocks in three, upper arms in two and male breasts in one patient. The technique was successfully performed in all cases. The volume of aspirated fat per patient was 2404+/-1290 ml with an operating time of 180+/-44 minutes.

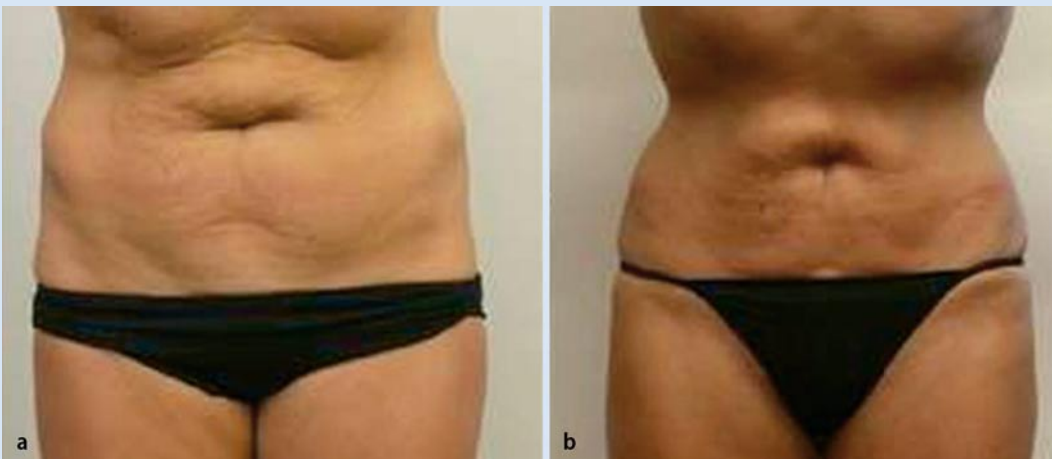Marked improvement in body contour and skin firmness was observed postoperatively in all patients. No systemic or local complications were observed and the postoperative period was relatively pain-free (a score of 2 on the visual analog scale). Weight and girth reduction were verified at 3-month follow-up. The study confirms that radiofrequency-assisted liposuction can safely and effectively remove large volumes of fat while tightening connective tissue or loose or fibrosed areas – with little "down time". Compared with other methods, none was able to achieve the same quality of liposuction or tightening as that seen with the new radiofrequency Body-Tite™ system.

#### Keywords

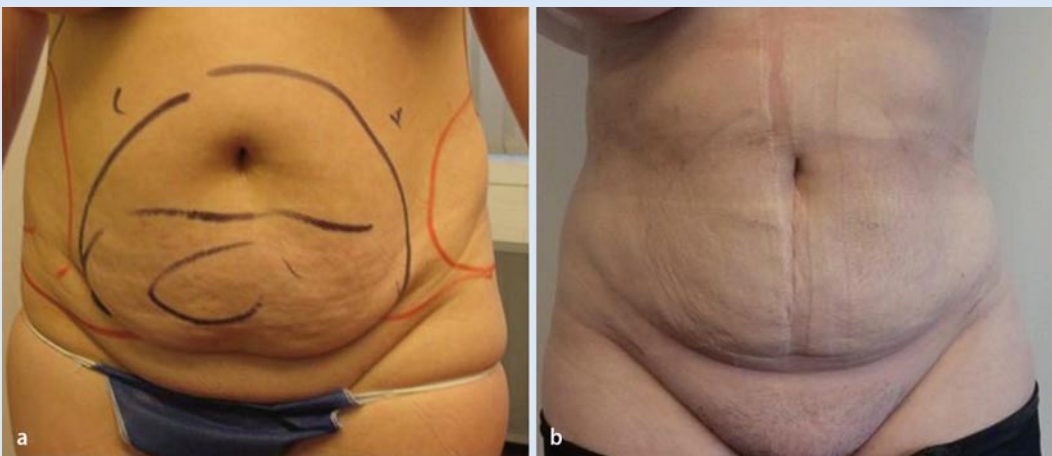Radiofrequency-assisted liposuction (RFAL™) · Body Tite™ · Liposculpture · Radiofrequency · Skin tightening



**Abb. 5** ◀ Histologische Untersuchungen zeigen die Struktur des Kollagens (**a,c**) und ihre Veränderung nach RFAL™ (**b,d**). **b** Fragmentierung der Kollagenfasern (*rote Pfeile*) und Extravasation der Erythrozyten (*schwarze Pfeile*) nach RFAL™. Im subdermalen Gefäßplexus sind die Gefäße in Extrazellulärschicht eingebettet (**c**), während es nach RFAL™ zu einer Fragmentierung kommt (**d**, *schwarze Pfeile*)



**Abb. 6** ◀ Veränderungen von Gewicht, Bauch- und Hüftumfang nach jeweils sechs Wochen (**a**) und drei Monaten (**b**).



**Abb. 7** ◀ Veränderungen von Gewicht, Bauch- und Hüftumfang nach jeweils sechs Wochen (**a**) und drei Monaten (**b**).

die Hautoberfläche gedrückt. Wenn der Stromkreis geschlossen ist, erlaubt ein unterbrochener Piepston die akustische Kontrolle des Stromflusses. Sobald die eingestellte Hauttemperatur erreicht ist, ändert sich dieser Ton zu einem kurzen Intervall. Der Strom wird dann automatisch ausgeschaltet. Die eingestellte Temperatur sowie deren Ausschaltung und schließlich die Impedance-Limits garantieren eine sichere Anwendung der Energie.

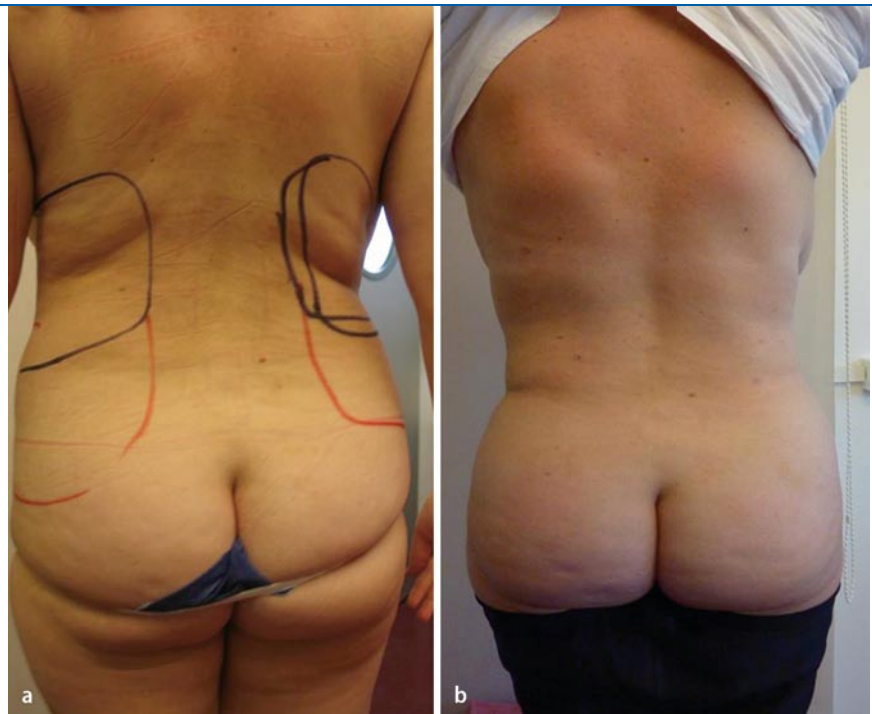
Die erste Radiofrequenzanwendung erfolgt in tieferen Zonen (20 bis 40 mm Tiefe) und wird so lange durchgeführt, bis die eingestellte Temperatur erreicht wird (Abb. 2). Diese Anwendung lässt vor allem die Blutgefäße koagulieren und löst das Fett auf (Abb. 3, 4). Schließlich wird die innere Elektrode etwa 10 bis 15 mm unter die Haut positioniert. Die Energie wird so lange angebracht, bis die eingestellte Temperatur für zwei Minuten oder auch eine insgesamt Energieabgabe von maximal 2 kJ erreicht sind. Behandelt wird dabei immer nur eine Körperzone mit einer Fläche von etwa 10×15 cm.

Nach der Anwendung wird die Radiofrequenzkanüle an der nächsten Zone positioniert und der Eingriff wird wiederholt.

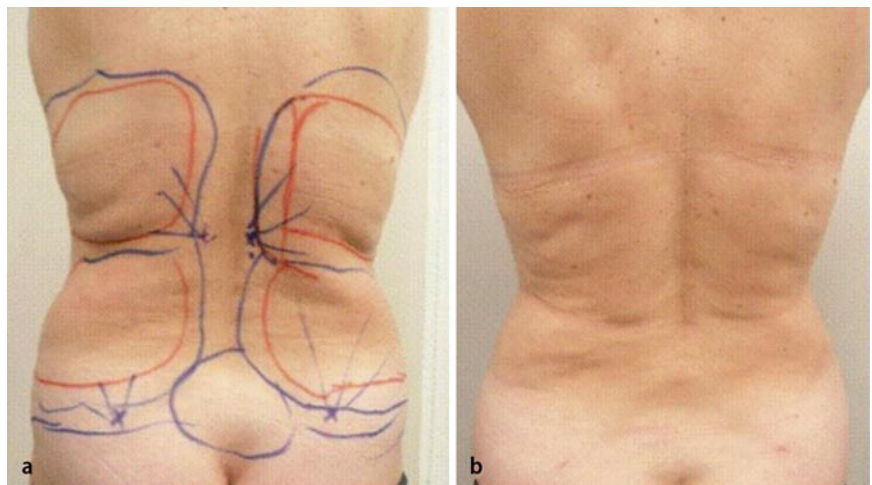
Schließlich wird eine Vibrationskanüle (MicroAire Surgical Instruments LLC) dazu benutzt, das aufgelöste Fett abzusaugen. Das Aspirat hat dann eher das Aussehen eines Milchshakes – im Gegensatz zur traditionellen Aspiration, bei der Klumpen bzw. Bröckchen von Fett im Rahmen der normalen Fettabsaugung beobachtet werden.

Zwischenzeitlich wurde der Prototyp eines Handstücks vorgestellt, mit dem einerseits die Koagulation der Blutgefäße, die Lipolyse und eine uniforme subdermale Hitzeentwicklung erzielt werden und andererseits die Absaugung des aufgelösten Fetts vorgenommen wird. Auch diese Kanüle bedarf keiner größeren Inzision als 3 mm.

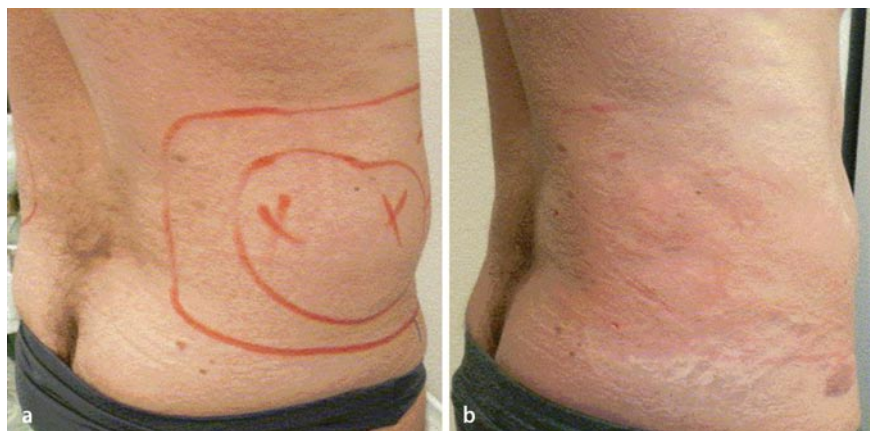
Postoperativ lassen wir die Inzisionstellen geöffnet. Die Patienten tragen kontinuierlich über eine Woche Kompressionsmieder, anschließend nochmals drei Wochen lang tagsüber.



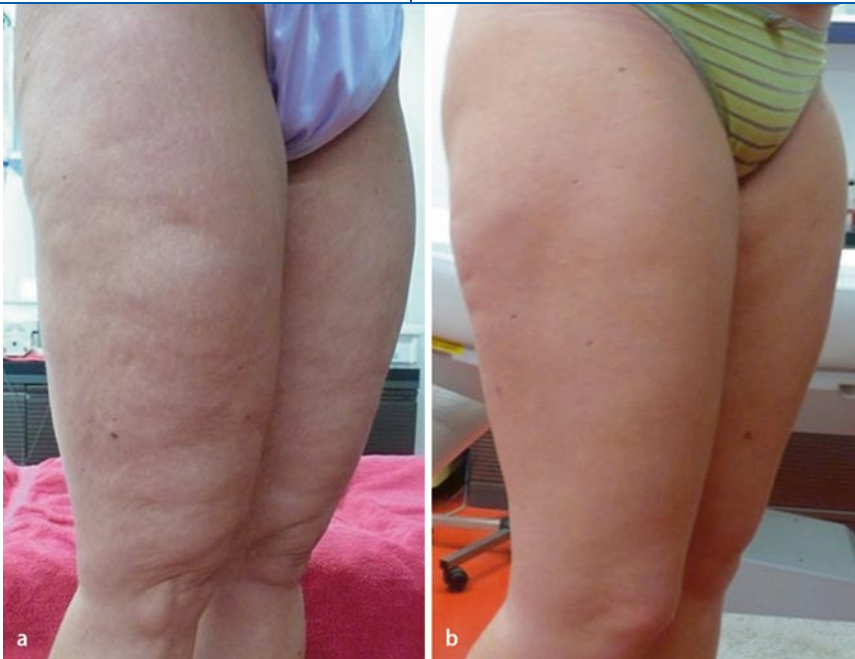**Abb. 8** ▲ Veränderungen von Gewicht, Bauch- und Hüftumfang nach jeweils sechs Wochen (a) und drei Monaten (b).



**Abb. 9** ▲ „rolls“ und „love handles“ vor (a) und nach (b) RFAL™ (45 W, Endtemperatur 40°C)



**Abb. 10** ▲ „love handles“ vor (a) und einen Tag nach (b) RFAL™ (30 W, Endtemperatur 38°C)



**Abb. 11** ▲ Oberschenkelmodellierung vor (a) und drei Monate nach (b) RFAL™ (30 W, Endtemperatur 35°C)

## Ergebnisse

An den 51 Patienten wurde eine radiofrequenzassistierte Fettabsaugung erfolgreich durchgeführt. Das Durchschnittsalter war  $38,8 \pm 12,4$  Jahre (19 bis 59), 87% waren Frauen. Keiner der Patienten hatte irgendeine einschlägige Vorbehandlung oder eine Fettreduktion. Das Nettoaspirat pro Patient betrug  $2404 \pm 1290$  ml (von 400 bis 6400 ml). Die Operationszeit betrug durchschnittlich 160 Minuten.

### ► Bei allen Patienten war postoperativ eine Konturverbesserung zu objektivieren

Bei allen Patienten war postoperativ eine Konturverbesserung zu objektivieren. Es gab keine schwerwiegenden Zwischenfälle wie Arrhythmien, Beinvenenthrombosen, Blutungsprobleme oder andere Nebenwirkungen. Kein Patient bedurfte einer Rehospitalisierung. Außerdem konnten wir keinerlei Verbrennungen, unschöne Vernarbungen, Hämatome, Serome oder Infektionen feststellen. Die Schmerzsituation war für alle Patienten postoperativ erträglich. Nur in einem Fall entstand eine hypertrophe Narbe an der Einstichstelle, in einem zweiten Fall eine geringgradige Wundinfektion, ebenfalls an der Eintrittsstelle.

Zu bemerken wäre noch, dass als Locus minoris resistentiae die Striae distensae zu werten sind. In diesem Fall waren wir bei der oberflächlichen Anwendung sehr vorsichtig und reduzierten die Energie auf 30 W.

## Histologische Studien

Makroskopische und histologische Studien wurden an Gewebebiopsien unmittelbar nach der Radiofrequenzanwendung durchgeführt. Es fanden sich histologisch eine Koagulation kleiner Blutgefäße im Fettgewebe, eine Ruptur und Fragmentation der Adipozyten. Außerdem konnte man Kanäle im Fettgewebe objektivieren (Abb. 5b), eine Kollagenfragmentation, ein Ödem und eine Verwischung der Strukturen (Abb. 5a,b,c,d).

## Klinische Kontrollen

Zur ersten Kontrolle nach sechs Wochen kamen 49 von 51 Patienten, zur Abschlusskontrolle nach drei Monaten waren es 45 von 51 Personen. Gewichts- und Umfangsreduktion waren bei beiden Kontrollen jeweils signifikant (Abb. 6, 7). Dass bei allen Patienten eine deutliche Hautstraffung eingetreten ist, konnte mittels visueller Kontrollen durch den visi-

tierenden Chirurgen festgestellt werden (Abb. 6, 7, 8, 9, 10, 11).

Es gab von Patientenseite keinerlei Klagen über Schmerzen, kaum Narbenprobleme oder postinflammatorische Hyperpigmentierung.

## Zusätzliche Untersuchungen

Bei fünf Patienten wurden jeweils vor der Behandlung und nach drei Monaten MR-Untersuchungen durchgeführt. Das postoperative Bild zeigte eine signifikante Reduktion des subkutanen Fettgewebes in den behandelten Zonen, es fanden sich noch Restödeme, welche auf einen Reparaturprozess 90 Tage nach dem Eingriff hinweisen (Abb. 12).

## Diskussion

Die Fettabsaugung ist der derzeit am häufigsten durchgeführte ästhetische Eingriff. Das Anforderungsprofil an die Technik hat sich dabei in den letzten Jahren wesentlich verändert. Es soll nämlich nicht nur Fett reduziert, sondern durch die Behandlung des interstitiellen Bindegewebes auch ein Straffungseffekt erreicht werden.

Um bessere Ergebnisse der Liposuktion zu erzielen, wurden in den letzten Jahren verschiedene Techniken entwickelt und angewendet [5, 8, 9, 10, 17, 18, 19]. Keine dieser Methoden ist heute als unverzichtbar zu bezeichnen.

Die normale Liposkulpturtechnik sollte:

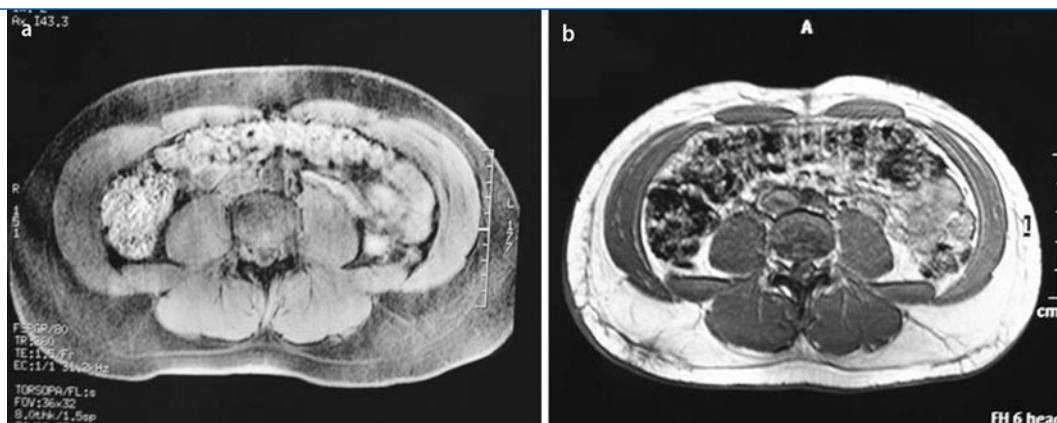
- benutzerfreundlich und komfortabel sein,
- eine Auflösung von Fett und
- eine Koagulation der Blutgefäße in wirksamer Form erzielen.
- Schwellungszustände, Hautblutungen und Schmerzen müssen reduziert werden.

Unsere Erfahrungen mit der radiofrequenzassistierten Liposuktion sprechen eindeutig für diese innovative Methode. Wir haben 51 Patienten behandelt, wobei keine systemische oder schwerwiegende lokale Komplikation aufgetreten ist.

Die ästhetischen Ergebnisse waren insgesamt sehr zufriedenstellend, sowohl für das chirurgische Team als auch für die Patienten. Der Straffungseffekt war eigent-



**Abb. 12** ▶ MRI des Abdomen: **a** vor der Behandlung, **b** drei Monate nach RFAL™. Es zeigt sich eine signifikante Reduktion subkutanen Fettgewebes und ein mildes Ödem. Zu beachten: Einbuchtung am Abdomen (Mitte) drei Monate nach der Behandlung im Vergleich zum Zustand vor RFAL™



lich bei allen Patienten hervorragend. Hervorzuheben ist vor allem die Spezifität der Radiofrequenz auf die kollagenen Fasern und somit die Strukturen des interstitiellen Bindegewebes und der Haut. Verglichen mit dem Bild einer Honigwabe wird eben nicht nur der Honig extrahiert, sondern auch die Wabe durch die kontrollierte Hitzeeinwirkung spezifischer umgewandelt und gestrafft.

Hinzuweisen wäre auf eigene Erfahrungen mit der Radiowelle bei der Technik des VNUS ClosureFAST™ und der Radiofrequenzanwendung von außen (Thermage™). Hervorzuheben wäre die akkurate Lipolyse in der Tiefe und die Koagulation der Blutgefäße im betroffenen Areal. Aufgrund der kontrollierten und im Gegensatz zum Laser nicht allzu hohen Temperatureinwirkung und der Spezifität entsteht nur ein minimales Gewebetrauma mit einem adäquaten Hautstraffungseffekt. Die Methode bietet für uns, im Vergleich zu den anderen energieassistierten Fettabsaugungsmethoden, deutliche Vorteile – nicht nur in Bezug auf die Wirkung, sondern auch auf das Nebenwirkungsprofil.

## Fazit

**Die vorliegende Studie und die Ergebnisse beweisen, dass die radiofrequenz-assistierte Liposuktion (RFAL™) sowohl hinsichtlich der Fettauflösung als auch der Gewebestraffung große Vorteile bietet und dabei eine sichere und effektive Methode darstellt. Zusätzliche Vorzüge dieser Technik sind die exzellente Verträglichkeit und die rasche Erholungszeit der Patienten. Zur weiteren Anwendung und zu exakteren Aussagen ist jedoch eine größere Anzahl an Anwendungen bei**

**Patienten notwendig: Insbesondere hinsichtlich Lipolyse und Straffung sind die diversen Parameter noch genauer auszuarbeiten. Vermutlich genügen für die Straffung selbst niedrige Energiemengen, wohingegen die Lipolyse einer höheren Wattzahl bedarf. Derzeit liegen bereits Geräte mit 75 W Leistung vor. Weitere anatomische Studien, insbesondere im Bereich der Oberarme, der männlichen Brust, aber auch am Hals und an den Oberschenkelinnenseiten zur genauen Bestimmung der Bindegewebs-Fett-Relation werden notwendig werden, um die zukünftigen Ergebnisse optimieren zu können.**

## Korrespondenzadresse

**Dr. M. Sandhofer**



Haut-Ästhetik Laser-Venenzentrum  
Starhembergstr. 12/3,  
4020 Linz  
Österreich  
dr.matthias@sandhofer.at

**Interessenkonflikt.** Der korrespondierende Autor gibt an, dass kein Interessenkonflikt besteht.

## Literatur

- Iverson RE, Pao VS (2008) MOC-PS(SM) CME article: liposuction. *Plast Reconstr Surg* 121(4 Suppl):1–11
- Rohrich RJ, Kenkel JM, Janis JE et al (2003) An update on the role of subcutaneous infiltration in suction-assisted lipoplasty. *Plast Reconstr Surg* 111(2): discussion 928
- Fournier PF, Otteni FM (1983) Lipodissection in body sculpturing: the dry procedure. *Plast Reconstr Surg* 72(5):598–609
- Pitman GH, Aker JS, Tripp ZD (1996) Tumescence liposuction. A surgeon's perspective. *Clin Plast Surg* 23(4):633–641; discussion 642–635
- Fodor PB (2005) Power-assisted lipoplasty versus traditional suction-assisted lipoplasty: comparative evaluation and analysis of output. *Aesthetic Plast Surg* 29(2):127
- Graf R, Auersvald A, Damasio RC et al (2003) Ultrasound-assisted liposuction: an analysis of 348 cases. *Aesthetic Plast Surg* 27(2):146–153
- Rohrich RJ, Beran SJ, Kenkel JM et al (1998) Extending the role of liposuction in body contouring with ultrasound-assisted liposuction. *Plast Reconstr Surg* 101(4):1090–1102; discussion 1117–1099
- Rohrich RJ, Ranieri J Jr, Kenkel JM, Beran SJ (1999) Operative principles for optimizing results in circumferential body contouring with ultrasound-assisted lipoplasty. *Clin Plast Surg* 26(2):305–316;x
- Illouz YG (1983) Body contouring by lipolysis: a 5-year experience with over 3000 cases. *Plast Reconstr Surg* 72(5):591–597
- Montesi G, Calvieri S, Balzani A, Gold MH (2007) Bipolar RF in treatment of dermatologic imperfections: clinicopathological and immunohistochemical aspects. *J Drugs Dermatol* 6(9):890–896
- Sadick N (2008) Tissue tightening technologies: factor fiction. *Aesthet Surg J* 28(2):180–188
- Gold MH (2007) Tissue tightening: a hot topic utilizing deep dermal heating. *J Drugs Dermatol* 6(12):1238–1242
- Klein JA (1993) Tumescence technique for local anesthesia improves safety in large-volume liposuction. *Plast Reconstr Surg* 92(6):1085–1098, discussion 1099–1100
- Zelickson BD, Kist D, Bernstein E et al (2004) Histological and ultrastructural evaluation of the effects of a radiofrequency-based nonablative dermal remodeling device: a pilot study. *Arch Dermatol* 140(2):204–209
- Hantash BM, Ubeid AA, Chang H et al (2009) Bipolar fractional radiofrequency treatment induces neoenantogenesis and neocollagenesis. *Lasers Surg Med* 41(1):1–9
- Maxwell GP (1999) Use of hollow cannula technology in ultrasound-assisted lipoplasty. *Clin Plast Surg* 26(2):255–260;viii
- Omrani M (2003) Ultrasonic liposuction versus surgical lipectomy. *Aesthetic Plast Surg* 27(2):143–145
- Sandhofer M et al (2002) Laserlipolyse und Liposkulptur. *Magazin Ästhetische Chirurgie*, Heft 3, S 20–26
- Sandhofer M et al (2004) Gynäkomastie. *Chirurgische Therapie mittels Laserlipolyse, Vibrationsliposuction und transmamillärer Adenektomie*. *Ästhetische Dermatologie*, Heft 5, S 36–41
- Pröbstle TM, Vago B, Alm J et al (2008) Treatment of the incompetent great saphenous vein by endovenous radiofrequency powered segmental thermal ablation: first clinical experience. *J Vasc Surg* 47:151–156
- Dover JS, Zelickson B; 14-Physician Multispecialty Consensus Panel (2007) Results of a survey of 5,700 patient monopolar radiofrequency facial skin tightening treatments: assessment of a low-energy multiple-pass technique leading to a clinical end point algorithm. *Dermatology Surg* 33:900–907

Hier steht eine Anzeige.

