Offizielles Verbandsorgan
der Arbeitsgemeinschaft
Ästhetische Dermatologie
und Kosmetologie eV,
der European Society of
Dermatological Surgery,
der European Nail Society
und des Berufsverbandes
der Lymphologen eV

4 2003

Onychomykosen: Diagnose, Differenzialdiagnose und Therapie

25 Jahre ambulante Varizentherapie – Beitrage zur Venentherapie

Behandlung des Melanoms

Chemisches Peeling – Leitlinie der Arbeitsgemeinschaft Ästhetische Dermatologie und Kosmetologie der DDG

24. Jahreskongress der ISDS und VOD, Berlin

ÄSTHETISCHE DERMATOLOGIE

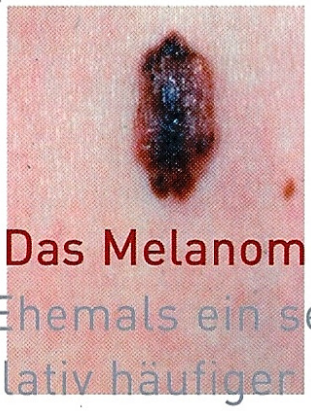

Das Melanom ist der wichtigste Tumor in der Dermatologie. Ehemals ein seltenes Neoplasma ist das Melanom heute ein relativ häufiger maligner Tumor. Obwohl die Häufigkeit kontinuierlich zunimmt, hat sich die Letalität stabilisiert. Das ist auf eine bessere (Früh)Diagnostik und weniger zögerliche Operation zurück zu führen. Die adjuvante Therapie hat hingegen ebenso wie andere Behandlungsformen, zum Beispiel Bestrahlung, die Erwartungen nie erfüllen können. Voraussetzung für eine gute Therapie ist eine exakte präoperativ-klinische und histologische Diagnose, sofortige Operation – eventuell auch im Zweifelsfall – und konsequente Nachkontrolle. Abhängig vom jeweiligen klinischen Stadium werden 10-Jahresüberlebenszeiten von 98 Prozent bei oberflächlichen und weniger als 5 Prozent bei metastasierten Melanomen erreicht.

Dr. Matthias Sandhofer

25 Jahre ambulante Varizentherapie – in Linz beginnt's

Die Anforderungen an die Varizenchirurgie werden in den letzten Jahren immer weniger, zumal die Endstadien mit hochgradiger chronisch venöser Insuffizienz und Ulcus cruris seltener werden!
Andererseits entwickeln sich gerade in den letzten Jahren immer mehr alternative Techniken zur reinen Chirurgie, die einen stationären Aufenthalt nicht mehr unbedingt notwendig machen. Neben den Alternativen wie Laser, Radiowelle, Schaumsklerosierung und CHIVA sind es vor allem im letzten Dezennium die *Duplexdiagnostik* und die *Tumeszenzlokalanaesthesie*, die den stationären Aufenthalt und den Eingriff in Allgemeinnarkose entbehrlich machen!
Nachdem unsere Arbeitsgruppe bereits seit 1978 ambulante Varizenoperationen tageschirurgisch durchführt, seit 1991 die Tumeszenzlokalanaesthesie routinemäßig durchführt, die IPL- und Lasertechnologie seit 1995 percutan anwendet (1995 Photoderm, 1998 Vasculight) und 1999 begonnen hat, endoluminal Seitenäste und Stammvenen zu verschließen, waren wir in der Entwicklung der modernen ambulanten Varizenchirurgie früh involviert und haben auch zu diesen Punkten unsere Duftmarken gesetzt.

Wir verfügen derzeit über Unterlagen von über 5.000 ambulanten Eingriffen, überwiegend an Stammvenen!

Als Säulen der ambulanten Varizenchirurgie 2003 betrachten wir die *persönliche phlebologische Evaluierung* praeoperativ (Klinik, Duplex, Labor), die *Tumeszenzlokalanaesthesie* TLA + *Sedoanalgesie* (Überwachung durch einen Facharzt für Anaesthesie), die *selektive Varizenchirurgie* und /oder deren *Alternativen* (Schaumsklerosierung, Laser, Radiowelle, CHIVA...), die *Kompressionsbehandlung* und vor allem die *phlebologische Nachsorge*.

Die Vorteile für die Patienten der ambulanten Varizentherapie: *Effektiver, nebenwirkungsarmer, sozial verträglicher, ökonomischer, hoher ästhetischer Anspruch, großflächige Anwendung* möglich, *notwendige phlebologische Nachkontrolle garantiert!*

Unter diesen Gesichtspunkten ist es uns gelungen, ein hochkarätiges Expertenteam zu diesem Thema zu unserer Jubiläumsveranstaltung zu gewinnen. Diese Kollegen waren größtenteils ebenfalls Pioniere und Mitstreiter in Sache ambulanter Varizenchirurgie. Allmählich sind wir quasi aus den Kinderschuhen entwachsen und haben zur Etablierung, vor allem der alternativen Techniken, mit viel Begeisterung und auch Erfolg beigetragen! In der Überzeugung, dass der technische Fortschritt und die ökonomischen Zwänge langfristig die Varizenpatienten in unsere Praxen und Tageskliniken führen werden, sehe ich dem nächsten Dezenium optimistisch entgegen. ■

Literatur

1.
Sandhofer M. (1999) Tumeszenzlokalanaesthesie in der dermatologischen Praxis. In: Konz B, Wörle B, Sander S: Fortschritte der Dermatologie Band 14, Blackwell Wissenschaftsverlag Berlin, Düsseldorf
2.
Sandhofer M. (1995) Tumeszenzlokalanaesthesie und Sedoanalgesie bei Varizenoperation. Schrifttum und Praxis 25, 176-179
3.
Povysil J, Sandhofer M, Sandhofer-Novak R. (1996) Subjektive Patientenzufriedenheit und Sedoanalgesie in der ambulanten Varizenchirurgie. Amb. Operieren 3, 79-84
4.
Pröbstle TM, Lehr HA, Kargl A., et al. Endovenous treatment of the greater saphenous vein with a 940 mm diode laser: thrombotic occlusion after endoluminal thermal damage by laser-generated steam bubbles J. Vasc Surg. 2002 ; 35 : 729-736
5.
Pröbstle TM, Sandhofer M., Kargl A., et al: Thermal damage of the inner vein wall during endovenous treatment: key role of energy absorption by intravascular blood. Dermatol. Surg. 2002; 28: 596 – 600.