# Laserlipolyse und Liposkulptur



Dr. Matthias Sandhofer

mdm Verlag für medizinische Publikationen ■ Pvst G 57205 DPAG ■ Heft 3 | 2002

# Magazin für ÄSTHETISCHE CHIRURGIE
# Magazine for AESTHETIC SURGERY

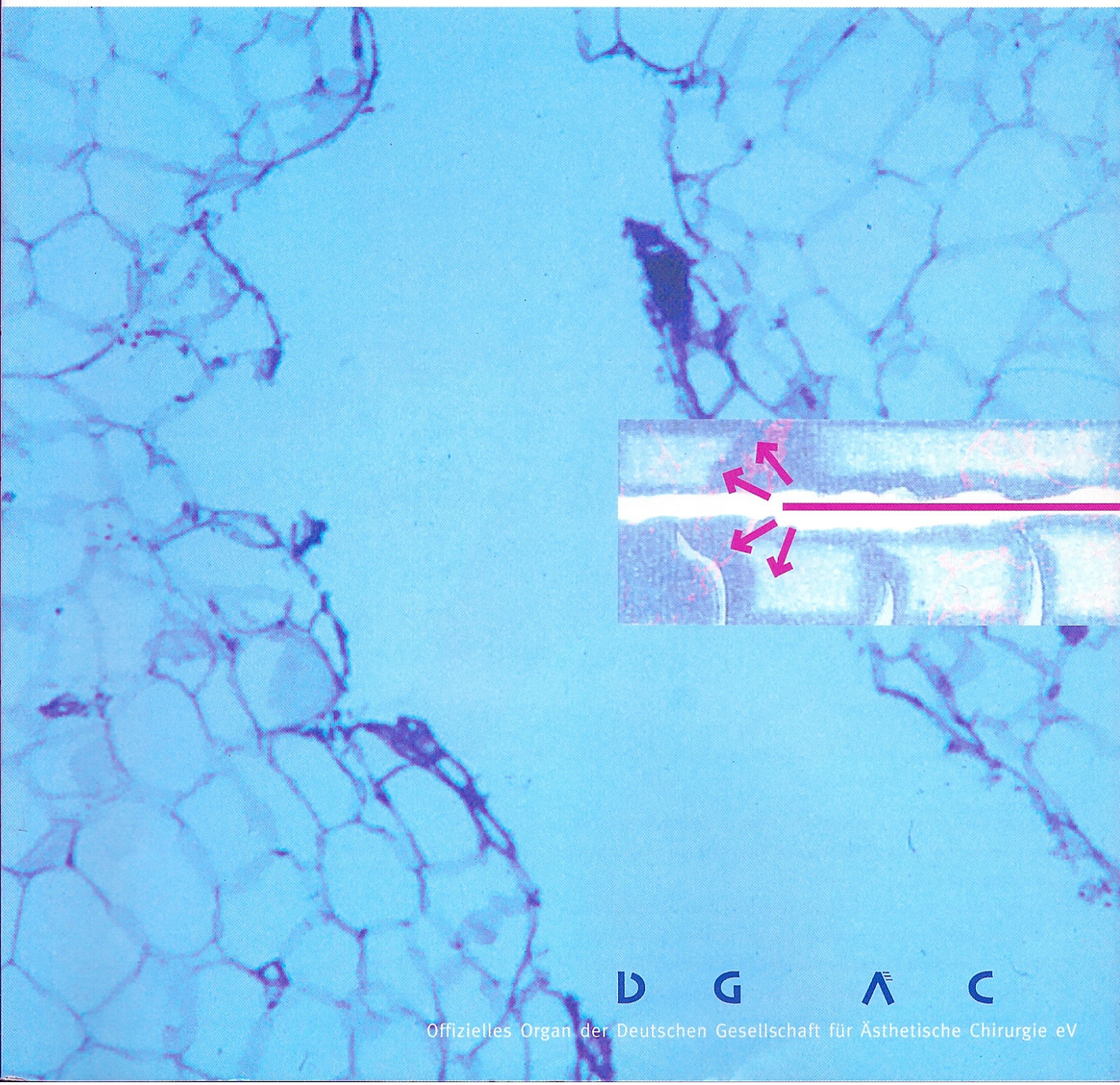

DGÄC

Offizielles Organ der Deutschen Gesellschaft für Ästhetische Chirurgie eV

# Laserlipolyse und Liposkulptur

M. Sandhofer
K.E. Douwes
R. Sandhofer-Novak
G. Blugerman

**Abstract**

*Die Autoren beschreiben ihre Erfahrung mit der Laserlipolyse und Laserfibrolyse mit dem Nd:Yag-Laser (Wellenlänge 1064 nm) und einem Diodenlaser (980 nm), um zuerst Lipome und schließlich sogenannte Reithosen halbseitig in Kombination mit einer Aspirationslipektomie zu behandeln. Anschließend wurde ein großes Patientengut (1224 Patienten) mit verschiedenen Indikationen der Liposkulptur behandelt.*
*Die physikalischen Wirkungsweisen auf das Fettgewebe, die Applikationstechniken, Vor- und Nachteile der Methode sowie Komplikationen und Langzeitergebnisse werden besprochen.*
*Grundlage der klinischen Anwendung waren die morphologischen und histolologischen Beobachtungen der Laserapplikation an Lipomen.*

**Abstract**

*The authors describe their experience with laserlipolysis and laserfibrolysis with the Nd:Yag-laser (wave length 1064 nm) and the diode-laser (980 nm) to treat lipoma and consequently saddlebags as a half-side study in combination with liposuction.*
*Subsequently patients (1224 patients) with varying indications for liposuction were treated. The physical effects on fat-tissue, application techniques, advantages and disadvantages of the method as well as complications and long-term effects are discussed.*
*Basis of the clinical application were the morphological and histological findings after the use of the laser in lipomas.*

**Zusammenfassung**

*Die von uns durchgeführten Studien an Lipomen und Lipodysmorphien (Reithosen) zeigten, dass die interstitielle Anwendung vor allem des Nd:Yag-Lasers zu Akut- und Spätschäden führen, die zu einer Miniaturisierung der Strukturen führen. Bei der diffusen Anwendung im Rahmen verschiedener Liposkulptur-Indikationen hat sich besonders die Anwendung in fibrosierten Arealen, wie zum Beispiel im Oberbauchbereich, im Narbenbereich, bei lateralen Schwimmreifen, bei männlichen Brüsten bewährt, auch kann der verzögerte Schaden in therapieresistenten Regionen wie an den Oberschenkelinnenseiten und im Kniebereich positives bewirken. Der Einsatz des Lasers führt zu einer verminderten Hämorrhagie, zu einer schnelleren Abheilung, oberflächliche Strukturen können damit positiv beeinflusst werden.*
*Als Nachteil erwiesen sich die Anschaffungskosten des Lasers, ein erhöhter Zeitaufwand des Eingriffes und vor allem auch die Schutzmaßnahmen, die am Patienten und auch am Operations-Team angewandt werden müssen.*
*Das Prinzip der Laserlipolyse ist nicht die Methode, um die Aspirationslipektomie zu ersetzen, sondern um sie bei bestimmten Indikationen punktuell zu ergänzen und verbessern zu können.*

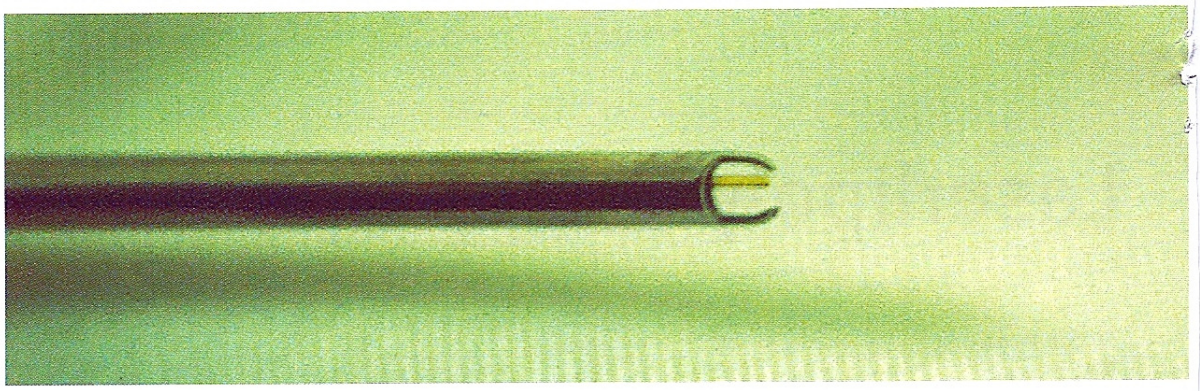


**Summary**

*Our studies on lipomas and lipodysmorphia (saddle bags) showed that the interstial use of the Nd:Yag-laser leads to immediate and late effects, which consequently lead to shrinking of tissue. During the use in various indications of liposuction especially the use in fibrous areas, such as upper stomach, scares, love handles and male breasts, seems to be of advantage. Delayed destruction seems to lead to positive results in therapy-resistant areas such as the inner thighs and knees. Use of the laser leads to less hemorrhagy and quicker wound healing. Superficial structures can be positive affected. Disadvantages are the costs of the laser, a more time consuming procedure, the necessary protection of the patient and operating team.*

*Laserlipolysis is not a method to replace liposuction, but it is a method to support it and to lead to better results in some indications.*


**Einleitung**

Die Liposkulptur ist heute der häufigste Eingriff in der ästhetischen Chirurgie. Seit der Einführung der Liposuktion zur Entfernung und Formung von Fettgewebe sind in diesem Bereich weitreichende Fortschritte erzielt worden (Illouz et al.). Die ursprüngliche Entwicklung der Aspiration mittels Kanülen wurde verbessert durch Einsatz der Lokalanästhesie (Wet, Semiwet) und fand schließlich seine Perfektion durch die Anwendung der Tumeszenztechnik (Klein et al., Sandhofer). Der technische Vorgang der Aspiration durch Vakuum wurde durch Ultraschall und schließlich durch die Vibrationstechnik wesentlich verbessert (Coleman et al.). Hinsichtlich der Homöostase, dem Angehen bestimmter fibrosierter Areale und anderer Problemregionen beziehungsweise der postoperativen Wundheilung sind durchaus noch Verbesserungen wünschenswert.

Der Laserstrahl zur interstitiellen Therapie wurde zunächst von Apfelberg et al. (1994; 1996) im Rahmen der Liposuktion beschrieben, allerdings wurde hier nur der Bereich des bereits aspirierten Fettgewebes in der Kanüle gelasert, um eben die Blutgefäße zur koagulieren. Dieser kontrollierte Test wurde schließlich wegen Ineffektivität abgebrochen. Seitdem wurden weitere Laseranwendungen von Blugerman (2000) und Schavelzon (2001) sowie Goldman (2002) beschrieben. In Kooperation mit den vorigen Autoren berichtete auch Sandhofer (2001) über erste Ergebnisse der Laserlipolyse bei Lipomen und über die Kombination der Liposkulptur mit der Laserlipolyse. Auch in dieser Studie wurde bereits bei der Suche nach neuen schonenden Methoden auf die Effektivität des Lasersystems eingegangen. Da eine Thermolyse erwünscht war und die Eindringtiefe günstig erschien, bot sich der langwellige Infrarotbereich an und es kam der Nd:Yag (1064 nm) und der Diodenlaser mit 980 nm im Vorfeld zur Anwendung. Diese beiden Systeme wurden zunächst bei Patienten mit multiplen Lipomen gebraucht. Die Wirkung wurde klinisch, morphologisch und histologisch verglichen. Später wurden Halbseitenversuche einer Kombinationsbehandlung mit einer herkömmlichen Liposkulptur angestellt. Schließlich wurden in den letzten beiden Jahren 1224 Patienten mit der Kombinationsbehandlung einer Liposkulptur unterzogen.

**Material und Methoden**

Zur Laserlipolyse an den Lipomen wurde anfänglich der Nd:Yag Laser (1064 nm – EN060 Deka Laser Italy) mit Glasfasern von 360 nm verwendet, der Diodenlaser von

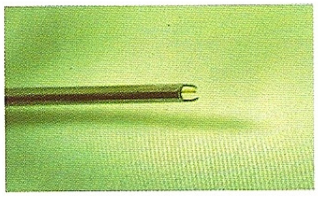

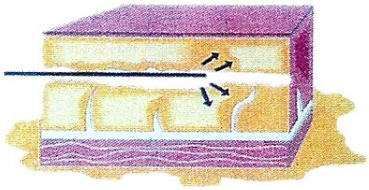

**Abb. 1**
**Nd:Yag-Laser**

**Abb. 2**
**Coleman-Kanüle mit Glasfaser 360 nm**

**Abb. 3**
**Wirkprinzip im Fettgewebe**

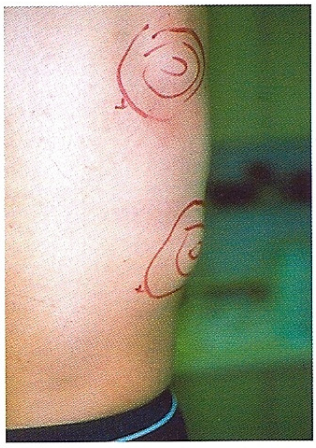

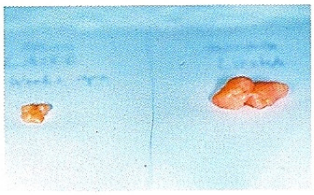

**Abb. 4**
**Gleichgroße Lipome vor Behandlung**

**Abb. 5**
**Lipome exzidiert nach 1 Monat, links nach Laseranwendung, rechts ohne Laseranwendung**

980 nm (Ceram-Optik) wurde mit gleicher Energie (6 Watt) ebenfalls mit 300 nm dicken Glasfasern ins Fettgewebe appliziert. Der Laserstrahl wurde in das Gewebe über eine Coleman-Kanüle mit 3 mm Durchmesser und variabler Länge in das Gewebe eingeführt. Die Glasfaser überragt das Kanülenende um ca. 1 mm (Abbildung 1, 2, 3).

Nachdem der Patient und das OP-Team adäquat durch Spezialbrillen geschützt waren, wurden je zehn gesunde Patienten zwischen 10 und 78 Jahren mit multiplen Lipomen behandelt. Es wurden dabei jeweils gleichgroße Lipome ausgewählt. Ein Lipom wurde nicht behandelt. Die übrigen wurden in Tumeszenzlokalanästhesie mit dem Nd:Yag-Laser oder Dioden 980 nm Laser mit einer Energie von 6 Watt (Frequenz 40 Herz) interstitiell mit einem criss-cross-Muster dreidimensional gelasert. Die behandelten Lipome und auch das unbehandelte wurden teilweise direkt nach der Behandlung, nach einem Tag, einer Woche und nach einem Monat und in einigen Fällen nach zwei Monaten in Tumeszenzlokalanästhesie exstirpiert und klinisch und histologisch untersucht und verglichen.

Bei der Liposkulptur hatten sich zehn Patientinnen zwischen 24 und 56 Jahren mit Lipodysmorphie der Reithosenregion bereit erklärt, einen Halbseitenversuch durchführen zu lassen. Hierbei wurde nach Applikation der Tumeszenzlokalanästhesie die rechte Seite vor der Liposuktion zusätzlich mit dem Nd:Yag-Laser in criss-cross-Muster mit der vorher angegebenen Energie gelasert. Dabei wurde criss-cross-artig dreidimensional in einem Abstand von ca. 1 cm flächig und in verschiedenen Tiefen die Laserapplikation durchgeführt, wobei die Coleman-Kanüle langsam im Halbdunklen, ähnlich der Liposuktion geführt wurde. Der helle Helium-Yag-Markierungsstrahl zeigte die richtige Positionierung des Zielstrahles. Im Anschluss erfolgte eine reguläre Liposuktion mit Vibrationskanülen des Systems MicroAire (Surgical Instruments, US Patent 5,911,700) beidseitig. Danach wurden die Patientinnen wie üblich mit saugfähigen Kompressen und einem Kompressionsmieder nach Hause entlassen. Kontrollen erfolgten am nächsten Tag, nach einer Woche, nach vier Wochen und nach sechs Monaten.

Im Verlauf der nächsten Jahre wurden in zwei ästhetisch-chirurgischen Zentren (Linz, Buenos Aires) ein großes Patientenkollektiv gleichzeitig mittels Laserlipolyse und Liposuktion in Tumeszenzlokalanästhesie behandelt (insgesamt 1224 Patienten).

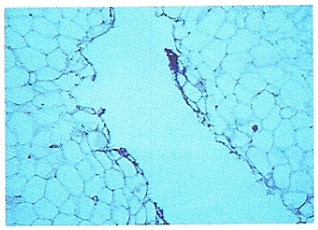

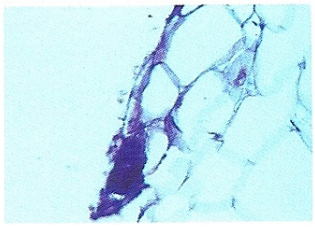

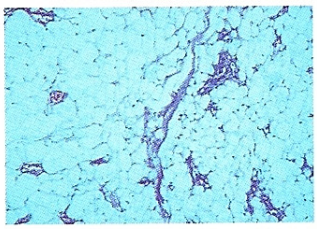

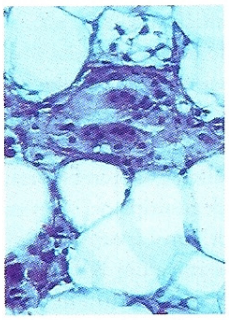

**Abb. 6**
**Tunnel im Fettgewebe einen Tag nach Laseranwendung**

**Abb. 7**
**Zentrale Nekrosezone nach Laseranwendung im Fettgewebe**

**Abb. 8**
**Einen Monat nach Laseranwendung, Abräumreaktion und Gefäßschädigung**

**Abb. 9**
**Einen Monat nach Laseranwendung, Plasma- und Schaumzellen im Detail**

**Abb. 10**
**Aspirat nach Liposkulptur. Links nur Liposuktion, rechts nach vorheriger Nd:Yag-Laseranwendung**

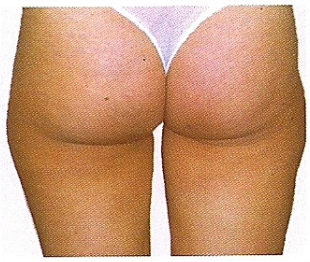

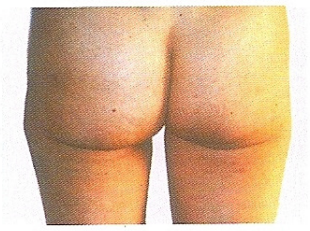

**Abb. 11, 12**
**Reithosen vorher,**
**Sechs Monate nach Liposkulptur**

Davon 1135 Frauen im Alter zwischen 8 und 72 Jahren (weiblich Abdomen 473, Reithosentyp 414, Beckengürtel 127, Halsabsaugung 44, Einzelzonen – Knie, Oberschenkel innen, Nacken, Riesenlipome 46, Lipödeme 31), 89 männliche Patienten im Alter zwischen 18 und 67 Jahren (davon Schwimmreifen – Love-Handles 39, Schwimmreifen plus Brüste zusammen 7, männliche Brüste allein 15, Halsabsaugung 13, Einzelregionen: Riesenlipome 5).

## Ergebnisse

Bei den Patienten mit gleichgroßen Lipomen zeigte sich nach ein bis zwei Monaten eine deutliche Größenreduktion der gelaserten Lipome im Vergleich zu den Unbehandelten (Abbildung 4, 5).
Die im Anschluss entnommene Histologie zeigt, dass unmittelbar nach einem Tag die Penetration des Lasers zu kleinen Gewebstunnels führt, in dessen Randbereich sich deutliche Nekrosezonen im Zentrumbereich und eine nach peripher sich ausbreitende Schädigung sowohl der Lipozyten als auch der vorhandenen Gefäßstrukturen festzustellen ist (Abbildung 6, 7).
Nach ein bis zwei Monaten finden sich umschriebene Ansammlungen von Schaumzellen und Makrophagen, das einer Abräumreaktion entspricht. Auch hier sind noch schwere Schäden an den Lipozyten feststellbar. Die meisten von ihnen sind kernlos und zeigen eine deutlich unterschiedliche Größe (Abbildung 8, 9).

Bei der Laseraktivierung beziehungsweise bei der interstitiellen Anwendung kommen akustische Phänomene zum Tragen. Bei der Anwendung des Nd:Yag-Laser kommt es zu popcornartigen Knallgeräuschen, bei Anwendung des 980 nm Diodenlasers kommt es zu einem kontinuierlichen „Brodeln", entsprechend einer Fritteuse.

Das Aspirat im Halbseitenversuch zeigt eine deutlich verringerte Hämorrhagie im Bereich der Laseranwendung (Abbildung 10), auch kam es bei den zehn Patienten auf der rechten, gelaserten Seite zu einem wesentlich akkuraterem Ergebnis nach Monaten (Abbildung 11, 12), in drei Fällen mussten wir nach einem halben Jahr auf der nicht gelaserten Seite einen Zweiteingriff im Sinn einer Korrektur vornehmen.

Sehr gute Ergebnisse konnten wir in fibrosierten Arealen, vor allem im Laparotomie-

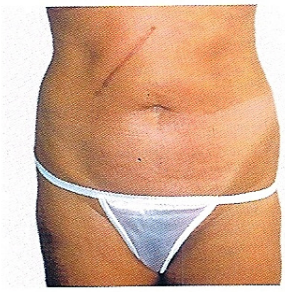

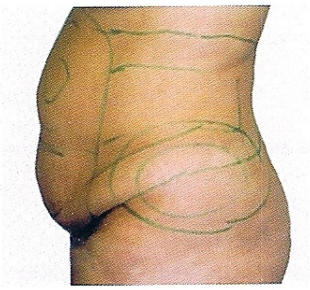

narbenbereich durch die Laserlipolyse erzielen, gerade durch die Laseranwendung war es möglich, die derben Bindegewebsstränge aufzulockern (Abbildung 13, 14). Dieser Effekt war auch zu bemerken in bekannten derben Arealen über dem Nabel (Abbildung 15, 16), im Flankenbereich und im Hüftbereich bei Männern (Abbildung 17, 18). Bei männlichen Brüsten war der Effekt der Laserlipolyse dahingehend positiv zu bemerken, daß es durch den Laser sehr gut gelang, die Grenze zwischen Fettgewebe und Drüsengewebe aufzulösen. Dadurch wurde auch die Extraktion des Drüsenkörpers wesentlich erleichtert. Als sehr positiv zeigte sich der verzögerte Fettabbau durch die Laserung vor allem bei den weiblichen Oberschenkel-Innenseiten!
Eine spezifische Komplikation der Laseranwendung im Gegensatz zur herkömmlichen Liposkulptur konnte nicht bemerkt werden. Im Halbseitenversuch konnten wir im gelaserten Bereich postoperativ eine geringere Schmerzsituation und eine verringerte Hämorrhagie feststellen. Die unmittelbare Anwendung des Lasers hat jedoch eine wesentlich stärkere Schmerzempfindlichkeit als die reine Vibrationsabsaugung, aus diesem Grund ist eine exakte Tumeszierung der betroffenen Areale unbedingt notwendig!

**Abb. 13**
**Abdomen mit Laparotomienarbe vorher**

**Abb. 14**
**Abdomen mit Laparotomienarbe sechs Tage nach Nd:Yag-Laseranwendung und Liposuktion**

**Abb. 15**
**Abdomen vorher**

**Abb. 16**
**Abdomen nach Nd:Yag-Laseranwendung und Liposuktion**

## Diskussion

Die interstitielle laserinduzierte Thermotherapie gilt in der heutigen Medizin als eine minimal invasive Methode zur Behandlung von malignen und benignen umschriebenen Tumoren. Der Vorteil des Laserstrahls im langwelligen Infrarotbereich liegt in seiner guten optischen Penetration in biologisches Gewebe! Die Photonen werden bis zu einem Abstand von 10 mm von der blanken Faser absorbiert, um damit eine größere Region zu erhitzen und teilweise zu denaturieren (Berlien et al.).
In vergleichenden Studien zwischen Diode 980 und Nd:Yag-Laser konnte festgestellt werden, dass die Diode bereits mit geringer Energie einen Schneideeffekt erzielt, der Nd:Yag-Laser erst ab 70 Watt! Die Diode erzeugt auch größere Koagulationsvolumina unter gleichen Bedingungen und erreicht auch eine höhere Temperatur, mit dem Nd:Yag-Laser hat man eine höhere Sicherheitskurve und weniger Karbonisation (Jaques).
Aus diesem Grunde haben wir uns auch bei der langfristigen Anwendung für den Nd:Yag-Laser entschieden. Kurzwelligere Diodenlaser oder Laser, die dem Ultraviolettbereich nahe kommen, haben wir wegen der geringen Penetrationstiefe abgelehnt, auch können mit diesen keine größeren Volumina bearbeitet werden. Langwelligere

**Abb. 17**
**Hüften vorher**

**Abb. 18**
**Hüften nach Nd:Yag-Laseranwendung und Liposuktion**



**Abb. 19**
**Fibrotisches Material nach Narbenbehandlung mit Laserfibrolyse**

vaporisierende Laser, wie $CO_2$ oder Erbium, kamen für uns aus physikalischen Gründen nicht in Frage (Kou et al.; Roggan et al.).

Auf Grund der Histologie und Klinik kann man von zwei Effekten sprechen: Einerseits Sofortschäden mittels Nekrose bei Temperatureinwirkung über 100 °C, was sicher in Glasfasernähe zu wirken kommt, andererseits sogenannte nichtlineale Prozesse, die zum Popcorneffekt führen, was zum Platzen der Zellen und zum Freiwerden der freien Fettsäuren führt. Dieses Phänomen wird der Fotoablation und auch Fotodisruption zugeschrieben (Berlien et al.). Die Effekte der Fotohyperthermie und auch der Fotokoagulation führen zur Auflockerung der Zellmembran, zur Denaturierung und schließlich zum verzögerten Zelltod. Die von uns histologisch festgestellten Veränderungen führen schließlich zum verzögerten Abbau-Effekt nach ein bis zwei Monaten. Die Quantifizierung dieser fototherminischen Wirkungen ist sicher sehr schwierig zu beurteilen und wurde in unserer Studie auch nicht berücksichtigt. Um nachhaltige Schäden in das Fettgewebe zu setzen, ist eine engmaschige Laserapplikation mit dem Nd:Yag-Laser im Abstand von ca. 1 cm criss-cross dreidimensional notwendig!

Einer der Faktoren, der bei der Liposuktion die Menge des Aspirates limitiert, ist der Blutverlust. Hier scheint die Anwendung des Lasers günstig, da dieser die Hämorrhagie reduziert. Dies steht im Einklang mit der Arbeit von Goldman et al. (2002), der ebenfalls eine Reduktion der Hämorrhagie nach Anwendung des Laser vor der Liposuktion zeigen konnte.
Therapeutisch scheint uns auch der verzögerte Fettabbau von Interesse, wie er in destruierten Lipomen nach ein bis zwei Monaten histologisch gezeigt werden konnte. Dieses Korrelat dürfte auch den Ergebnissen im Halbseitenversuch zugrunde liegen, wo auf der gelaserten rechten Seite eine deutlichere Fettgewebsreduktion als Spätreaktion nachzuvollziehen war. Einen großen Vorteil scheint die Laseranwendung auch in fibrosierten Zonen zu bieten, zumal in Narbenbereichen, an den Flanken und im Oberbauchbereich die Liposkulptur durch die Laservorbehandlung wesentlich erleichtert werden konnte (Abbildung 19). Auch scheint der Vorteil der Laseranwendung bei der Reduktion männlicher Brüste gegeben zu sein, zumal gerade die Übergangszonen aus Fett- und Drüsengewebe deutlicher durch die thermische Einwirkung verbessert werden kann. Auch der von Goldman postulierten Theorie, dass durch die Laservor-

Literatur

1.
Apfelberg DB, Rosenthal S, Hunstad JP, Achauer B, Fodor PB (1994) Progress report on multicenter study of laser-assisted liposuction. Aesth Plast Surg 18(3), 259-264

2.
Apfelberg DB, et al. (1996) Results of multicentric study of laser-assisted liposuction. Clin Plast Surg 23 (4), 713-719

3.
Berlien HP, Müller G (1993) Angewandte Lasermedizin, Lehr- und Handbuch für Praxis und Klinik, 7. Auflage, Ecomed, Landsberg, Deutschland

4.
Blugerman G (2000) Laserlipolysis for the treatment of localized adiposity and cellulite. World Congress on Liposuction Surgery, Dearborn, Michigan, USA

5.
Coleman WP, Katz B, Naris R et al. (2001) The efficacy of powered liposuction. Dermatol Surg 27, 735-738

6.
Goldman A, Schavelzon DE, Blugerman GS (2002) Laserlipolysis: Liposuction using Nd-Yag Laser. Rev Soc Bras Cir Plast 17(1), 17-26

7.
Cook WR (1997) Laser neck and jowl liposculpture including platysma laser resurfacing, dermal laser resurfacing and vaporisation of subcutaneous fat. Dermatol Surg 23 (12), 1143-1148

8.
Illouz YG, (1980) Une nouvelle technique pour les Lipodystrophies localisees. Ver Chir Esth Franc 6 , 9

9.
Jacques (1991) Lasers in dermatology, Steiner, Kaufmann, Landthaler, Springer, Heidelberg, Deutschland

10.
Klein JA (1995) Tumescent technique chronicles. Local anesthesia, liposuction and beyond. Dermatol Surg 21, 449.

11.
Kou et al. (1993) Appl. Opt. 32(19), 3531

12.
Roggan et al. (1994) Proceedings SPIE 2100, 42

13.
Sandhofer M (1999) Tumeszent-Lokalanästhesie. Konz B, Wörle B, Sander S, Fortschritte der operativen Dermatologie Band 14, Blackwell Wissenschaftsverlag, Berlin, Deutschland

14.
Sandhofer M (2000) Laserlipolysis facilitates the liposculture. World Congress on Liposuktion Surgery, Dearborn, Michigan, USA

15.
Schavelzon DE, Blugerman GS, Goldman A (2001) Laserlipolysis. 10th International Symposium on Cosmetic Laser Surgery, Las Vegas; USA

behandlung die mechanische Liposuktion dem operierenden Kollegen erleichtert wird, können wir nur zustimmen. Ein weiterer positiver Effekt ist im Zielstrahl des Lasers zu sehen, der im Gegensatz zur Absaugkanüle deutlicher zu visualisieren ist. Somit kann man eben bestimmte Strukturen punktgenau angehen beziehungsweise auflösen und damit das optisch kosmetische Ergebnis verbessern.

Die von uns angeführte Laserfibrolyse könnte im Anschluss zu einem bindegewebsstraffenden Effekt führen, wie dies auch in den Ergebnissen von Goldman dargestellt wird. Besonders die Destruktion und schließlich bindegewebige Reparatur retikulärer Strukturen könnte man als sinnvollen Therapieansatz für die Cellulitebehandlung sehen. Aber auch Zonen mit verstärkter Laxizität könnten durch dieses Wirkprinzip positiv beeinflusst werden. Als nicht sehr günstig erwies sich die Anwendung des Nd:Yag-Laser in der Halsregion, wir hatten den Eindruck, dass durch die Laserapplikation in Kombination mit einer Absaugung des Halsfettgewebes es zu einer vermehrten irregulären Fibrosierung, vor allem im Platysmabereich kommt. Dies steht im Gegensatz zu Cook, der hier den $CO_2$-Laser einsetzt. ■